Aus der Universitäts-Frauenklinik zu Marburg.
(Direktor: Geh. Medizinalrat Prof. Dr. E. Kehrer).

Ueber Krukenbergtumoren.

Inaugural-Dissertation

zur

Erlangung der Doktorwürde

in der

Medizin, Chirurgie und Geburtshilfe

der

Hohen Medizinischen Fakultät der Universität Marburg

vorgelegt von

Kurt Ungemach
appr. Arzt aus Marburg.

MARBURG 1931

Buchdruckerei von Joh. Hamel, Marburg-Lahn

Angenommen von der medizinischen Fakultät Marburg
am 20. Dezember 1930.
Gedruckt mit Genehmigung der Fakultät.
Referent: Geh. Medizinalrat Prof. Dr. E. Kehrer.

R. UNIV.
BIBLIOTHEEK
LEIDEN

Der Eierstock ist infolge seiner komplizierten Entwicklung, seines histologischen Aufbaues und seiner eigenartigen funktionellen Beziehungen ein besonders günstiger Boden für die Entstehung von Geschwülsten. Bei keinem anderen Organ des menschlichen Körpers finden wir Tumoren in solcher Häufigkeit und auch von so verschiedenartigem, mannigfaltigem Bau, wie gerade bei dem Ovarium. Die letzten 2 Jahrzehnte haben unsere morphologischen und histologischen Kenntnisse über die Ovarialtumoren wesentlich erweitert und vertieft, sodaß es heute in fast allen Fällen möglich ist, eine Diagnose zu stellen, bei der klinische Erscheinungen und pathologisch-anatomischer Befund übereinstimmen und sich ergänzen. Besonders die Untersuchungen von Robert Meyer und seine zusammenfassende Beurteilung der Einzelergebnisse anderer Untersucher haben dem Gebiet der Ovarialneoplasmen eine gewisse Rundung und einen vorläufigen Abschluß gegeben und Richtlinien aufstellen lassen, die heute maßgebend sind für die Klassifizierung und Histogenese der Eierstocksgeschwülste. Diese Förderung von pathologisch-anatomischer Seite hat auch dem Kliniker Wertvolles gebracht. Man hat neue Zusammenhänge erkannt und für klinische Beobachtungen das zum Verständnis nötige anatomische Substrat gefunden. Das Geschwulstproblem im Einzelfalle — besonders die Relation des klinischen Verhaltens eines Neoplasmas zu seinem pathologisch-histologischen Bilde — bleibt trotzdem bisweilen ungelöst. Man erlebt es z. B. nicht selten, daß ein Tumor pathologisch-anatomisch durchaus bösartig erscheint, während sein klinischer Verlauf sich gutartig gestaltet. Oder man hat es klinisch mit einer Neubildung zu tun, die für den Patienten lebensbedrohlich ist, ohne daß wir histologisch eine Malignität nachzuweisen vermögen.

Endlich kann es sich z. B. um eine maligne Ovarialgeschwulst handeln, deren histologische Struktur uns nicht die Frage beantworten läßt, ob er primär oder sekundär — also metastatisch — entstanden ist. Klinich ist diese letztere Entscheidung trotz subtilster chemischer und röntgenologischer Untersuchung dann besonders schwierig, wenn metastatische Ovarialtumoren selbst während der Laparotomie trotz möglichst genauer Untersuchung der Bauchhöhlenorgane nicht als solche erkannt werden können, weil der Primärtumor noch so klein ist, daß er der Inspektion und Palpation des Operateurs entgeht. Diese Entscheidung wäre aber von größter praktischer Bedeutung für die Prognose und Therapie.

Gerade bei einer bestimmten Tumorart hat die Frage, ob sie primär oder sekundär entsteht, bis zur Stunde eine wichtige Rolle gespielt und zu manchen Kontroversen Anlaß gegeben, nämlich bei dem Carcinoma ovarii mucocellulare, s. dem Krugenbergtumor, so genannt nach Friedrich Krugenberg, der 1895 in einer aus dem Marburger pathologische Institut unter Marchands Leitung hervorgegangenen Dissertation die erste Beschreibung dieser relativ seltenen Neoplasmen gegeben hat, die nach ihrem Bekanntwerden immer wieder größtes Interesse bei Gynäkologen und Pathologen gefunden haben.

Krukenberg beschrieb unter dem Namen Fibrosarcoma ovarii mucocellulare (carcinomatodes) eine Geschwulstform, die in der überwiegenden Mehrzahl der Fälle doppelseitig auftritt und oft zu einer beträchtlichen Vergrößerung der Ovarien führt, wobei deren Form im Ganzen ziemlich lang erhalten bleibt. Auf dem Durchschnitt wechseln derbe Partien mit weicheren, myxomatösen Anteilen. Das eigentlich charakteristische der Tumoren sieht Krukenberg in der Einlagerung großer, runder blasig gequollener Zellen in den feinen Spalten zwischen den Fibrillen des Bindegewebes. Der Kern der Zelle ist meist ganz an die Seite gedrängt und liegt dem großen, gequollenen Protoplasmaleib sichelförmig an, wodurch die Zellkontur mit dem Kern das Aussehen

eines Siegelringes erhält. Der Kern erscheint von der Fläche gesehen rund. Der stark gequollene Zellkörper ist homogen, hell und durchscheinend. Neben den stark gequollenen Zellen liegen noch kleinere, ebenfalls runde Zellen frei im Bindegewebe. Zwischen diesen Zellformen finden sich fließende Uebergänge, sodaß man anenhmen kann, daß die großen Zellen durch schleimige Quellung aus den kleinen entstanden sind. Sie liegen entweder einzeln verstreut in dem bindegewebigen Stroma oder in Häufchen, z. T. in den Lymphräumen, die sie ganz ausfüllen können; doch bilden sie nie scharf gegen die Umgebung abgegrenzte Knoten und machen durch ihre Epithelähnlichkeit und Anordnung den Eindruck carcinomatöser Elemente.

Dieses von Krukenberg so anschaulich geschilderte histologische Bild konnte von vielen Nachuntersuchern bestätigt werden und hat somit auch heute noch Geltung. Denn seine Mitteilung war der Anstoß zur Veröffentlichung ähnlicher Beobachtungen, die sich bald so häuften, daß heute eigene, recht umfangreiche Literatur dieser Geschwülste vorliegt. Freilich mußte sich die Deutung und Rubrizierung, die Krukenberg den Tumoren gab, und seine Anschauung über ihr klinisches Verhalten in der Folgezeit manche Wandlung und Korrektur gefallen lassen.

Nach Krukenberg berichtete G. A. Wagner (1902) über den gleichen Befund eines Ovarialtumors bei einem Fall, bei dem er gleichzeitig ein scirrhöses Magencarcinom nachweisen konnte. Er schloß daraus, daß die Eierstocksgeschwulst vielleicht sekundär entstanden war und eine Metastase des Magenkrebses darstellte. Aehnliche Beobachtungen machten Stauder (1902), E. Kehrer (1903) und besonders Schlagenhaufer (1902), der an einem großen Eigenmaterial und an den, wenn auch wenigen, bis dahin bekannten Fällen der Literatur nachweisen konnte, daß die Krukenbergtumoren keineswegs als primäre Eierstocksgeschwülste aufzufassen sind, sondern in den meisten Fällen Metastasen eines Carcinoms des Magen-Darmkanals oder

seiner Anhänge darstellen. Demgegenüber hielten immer noch einige Autoren, darunter Krukenberg selbst, dann Rubeška, Lamparter und besonders Pfannenstiel an der Meinung fest, daß diese Eierstocksgeschwülste mit ihrem charakteristischen histologischen Befunde als Primärtumoren aufzufassen seien.

Krukenberg hat, von seinem ersten Falle abgesehen, nur die Ovarialtumoren selbst durchforscht und kam zu seiner Meinung lediglich auf Grund der histologischen Bilder, ohne daß er die übrigen Organe untersuchen konnte und genauere klinische Daten zur Verfügung hatte. Seine Einwürfe sind also nicht sehr durchschlagend und können die zahlreichen, klinisch und pathologisch-anatomisch gut gesicherten Beobachtungen nicht entkräften. Pfannenstiel glaubte, daß es sich in solchen Fällen um multiple Primärkrebse handelt, für deren Entstehung er eine individuelle Disposition mehrerer Organe zur Geschwulstbildung annahm. Er stützte sich dabei auf die Beobachtung, daß eine lange Zeit, bis zu 9 Jahren, zwischen der primären und angeblichen sekundären Erkrankung vergehen kann. Aber diese Deutung von zwei von einander unabhängigen Tumoren im Magen und den Ovarien wird heutzutage fast allgemein abgelehnt, und es gibt nur ganz wenige Fälle dieser Art in der Weltliteratur, die einer strengen Kritik standhalten.

Man erkannte auch bald, daß diese metastatischen Ovarialtumoren gar nicht so selten sind, wie man früher angenommen hatte. Billroth schrieb z. B.: metastasische Carcinome am Uterus und an den Ovarien kommen nach Erfahrung aller pathologischen Anatomen und Chirurgen, die ich darüber befragte, kaum vor. Dieselbe Auffassung vertrat Birch-Hirschfeld, und Ohlshausen, der s. Zt. nur zwei von v. Winkel beobachtete Fälle von primärem Uteruskrebs mit Metastasen in den Ovarien anführen konnte, hielt überhaupt die sekundäre krebsige Erkrankung der Eierstöcke ganz allgemein für selten. Im Gegensatz hierzu wies schon Leopold in seiner Arbeit über die soliden Eier-

stocksgeschwülste gerade auf die Häufigkeit der Kombination von Carcinomen und Sarkomen des Magen-Darmtraktus mit ebensolchen Tumoren der Ovarien hin, ohne aber näher auf die Frage einer primären oder sekundären Entstehungsweise dieser Geschwülste einzugehen. Es konnten dann Glockner, Rathert, Polano, Stickel, Papaioannon, Ulesko-Stroganowa, Hüssy u. a. Beobachtungen über doppelseitige Ovarialcarcinome mitteilen, unter denen sich auch histologisch Krukenbergtumoren fanden, die dann fast immer nachweislich mit einem Carcinom des Magens oder des Darmes verbunden waren. Es lag nach diesen Feststellungen am nächsten, den primären Sitz des Carcinoms dahin zu verlegen, wo der Gallertkrebs autochton ist, nämlich in den Magen-Darmkanal, und das selbst dann, wenn ein Primärtumor nicht festgestellt werden kann. (Franz Cohn).

Mit dieser neuen Erkenntnis war die von Krukenberg gewählte Bezeichnung: Fibrosarkoma ovarii mucocellulare carcinomatodes nicht mehr vereinbar. Marchand schlug daher vor, diese Tumoren analog der Wandlung unserer Anschauungen Carcinoma ovarii mucocellulare zu benennen. Denn man steht ja heute auf dem Standpunkt, daß für Namengebung und Klassifizierung von Geschwülsten die epithelialen Anteile maßgebend sind. Die Bindegewebselemente, mögen sie auch noch so sehr im Vordergrunde stehen, noch so viele Zeichen von hyaliner, myxomatöser oder sarkomatöser Degeneration aufweisen, sind in solchen Tumoren eben nur als Stroma, als Stützgewebe des Blastoms aufzufassen. Die Epithelzelle, auch wenn oft nur in unausgereifter Form vorhanden, bestimmt den Tumorcharakter. Diese Kritik gilt natürlich nur für Neoplasmen einer Gewebsart. Neubildungen wie Teratome und Teratoblastome nehmen eine Sonderstellung ein. Die Sarkomähnlichkeit der Krukenbergtumoren betrachtet man heute als sekundär, bedingt durch die Proliferation des Mutterbodens als Reaktion auf den eigentlichen Reiz des Tumorgewebes.

vielleicht auch als Zeichen des Abwehrkampfes. Man gibt also dem Epithel als dem morphologisch und biologisch bestimmenden Gewebe bei der Geschwulstbenennung und Einteilung den Vorrang. — Bei der Marchandschen Benennung Carcinoma ovarii mucocellulare kommt das Charakteristische der Krukenbergtumoren, nämlich die siegelringförmige Schleimzelle, gut zum Ausdruck. Marchand trennt damit bewußt den Tumor von dem Carcinoma gelatinosum. Rein histogenetisch betrachtet befriedigt diese Bezeichnung aber auch nicht ganz, da ja nach unserer heutigen Auffassung die Krukenbergtumoren keine selbständigen Geschwülste sind, sondern nur Metastasen eines Gallertkrebses darstellen, dessen primärer Sitz im Magen-Darmkanal zu suchen ist. *O. Frankl* schlägt daher die Bezeichnung Carcinoma ovarii metastatikum mit dem jeweiligen Beiwort gastrogen, enterogen u. s. w. vor; doch hat sie sich bis heute nicht einbürgern können.

Die Meinung der meisten Autoren (Amann, Bode, Burdsinsky, Fleischmann, O. Frankl, Jakobson, E. Kehrer, Kraus, R. Meyer, Rosinkski, Ulesko-Stroganowa, Sandrock, Schagenhaufer, Stauder, Stickel u. v. a.) geht also heute dahin, daß es sich bei den Ovarialgeschwülsten mit dem Charakter der Krugenbergtumoren fast ausschließlich um metastatische Ovarialgeschwülste handelt, und zwar um Metastasen eines Carcinoms, dessen primärer Sitz im Magen-Darmkanal, seinen Anhängen oder der Mamma zu suchen ist. E. Kaufmann vertritt in seinem Lehrbuch der speziellen pathologischen Anatomie ebenfalls diese Ansicht und sagt, daß Geschwülste dieses Typus in den Ovarien fast ausnahmslos Metastasen eines scirrhösen Magen-, seltener Darmcarcinoms seien, das entweder bereits im Primärtumor, oder erst in den Metastasen schleimige Entartung des Epithels zeigt. Dabei braucht der Tumor lange Zeit gar keine keine klinischen Erscheinungen zu machen. Er kann so klein sein, daß er oft genug bei einer Operation über-

sehen wird, ja, daß sein Nachweis selbst bei einer Obduktion Schwierigkeiten bereitet, während die Ovarien in mächtige Geschwülste umgewandelt sind, die ausschließlich das klinische Bild beherrschen.

Diese enorme Größendifferenz zwischen Primärtumor und Metastasen hat schon von jeher zum Nachdenken angeregt und zum Verständnis die verschiedenartigsten Erklärungen finden lassen. O. Frankl meint, daß das Ovarium durch seine Vascularisation, durch seine eigenartige, linienförmige Anheftung an der hinteren Platte des Ligamentum latum und dadurch bedingte, freie Expansionsfähigkeit dazu prädestiniert sei, daß eingedrungene Keime rasch zu mächtigen Tumoren anwachsen. Wir wissen ja im allgemeinen nicht, wie lange ein Tumor besteht, bis er die ersten Beschwerden macht, und die Patienten zum Arzt kommen, und wie das Wachstumstempo einer Geschwulst ist. Doch glauben wir sagen zu können, daß es sich bei den metastatischen Ovarialcarcinomen nicht, wie Krukenberg annahm, um langsam wachsende Neoplasmen handelt. Im Gegenteil, sie scheinen sich in kurzer Zeit zu mächtigen Tumoren entwickeln zu können. O. Frankl hat in vollem Bewußtsein des problematischen Wertes solcher zeitlichen Nachforschungen den Versuch gemacht, einen ungefähren Anhaltspunkt darüber zu gewinnen, wie lange Zeit im allgemeinen verflossen ist, seit die Frauen mit metastatischen Ovarialcarcinomen eine Vergrößerung des Leibes oder das Entstehen eines Tumors bemerkt haben. Aus dem Mittel der Zeitangaben von 14 Frauen, die verläßliche Angaben zu machen schienen, fand er einen durchschnittlichen Wert von 3,4 Monaten. Das ist eine sehr kurze Zeit, besonders im Vergleich zu 9,6 Monaten, die derselbe Autor für die autochton entstandenen Ovarialcarcinome errechnet. Marg. Kohlmann sieht in der Anpassungsfähigkeit des Gefäßsystems an erhöhte Anforderungen — eine dem Ovarium angeblich besonders eigentümliche physiologische Eigenschaft — einen wichtigen Faktor. Das Gefäßsystem antworte

in gleicher Weise, wie auf reifende Follikel, auf den Reiz der auf dem Ovarium wuchernden Neubildungen mit vermehrter Blutzufuhr. Vielleicht spielen dabei auch hormonale Einflüsse (H. O. Neumann) eine Rolle, die neben der besonders guten Durchblutung des Organs im Sinne einer vitalen Wachstumsteigerung auf die Carcinomzelle wirken und so deren Proliferationsfähigkeit ins Ungeheuere steigern. In gutem Einklang hiermit steht die klinische Beobachtung, daß die metastatischen Ovarialtumoren, wie schon Kraus betonte, vorzugsweise bei Frauen vorkommen, die noch funktionsfähige Ovarien haben. Pfannenstiel, Glockner, Schlagenhaufer, O. Frankl konnten nachweisen, daß das Durchschnittsalter der an metastatischen Ovarialcarcinomen leidenden Frauen niedriger ist, als das der an autochton entstandenen Ovarialcarcinomen erkrankten Frauen. Die gastro-enterogenen Krebse befallen Frauen in jüngeren Jahren leider relativ häufig. Schminke veröffentlichte einen Fall bei einer 21-jährigen Patientin. Schlagenhaufer konnte metastatische Ovarialcarcinome bei Frauen unter 20 Jahren sammeln. Er sagt: „je jünger die Patientin, desto mächtiger sind meist die metastatischen Ovarialcarcinome. Wird das Ovarium im Alter atrophisch, dann vermag dasselbe nicht mehr die Geschwulstpartikelchen aufzunehmen, oder letztere finden in ihm keinen geeigneten Mutterboden, eine Tatsache, die wir bei Magencarcinomen älterer Frauen zu wiederholtem Male beobachten konnten; keine, oder nur eine oberflächliche Metastase ist dann zu finden.“ Amann, Vogt, später Kohlmann, heben hervor, daß gerade ein funktionsfähiges Ovarium zur Ausbildung großer metastatischer Tumoren besonders befähigt sei. Es ist sicher nicht gleichgültig, ob der Mutterboden von jungen Zellen gebildet wird, oder ob es alte, lebensschwache Zellkomplexe sind, auf denen das Carcinom sich etabliert. Eigenartige Wechselbeziehungen scheinen hier eine wichtige Rolle zu spielen. Man beobachtet täglich, daß die Carcinome bei jugendlichen Individuen außerordentlich

schnell wachsen, und die Patientinnen trotz ausgiebiger Therapie bald ad exitum kommen, während bei alten Personen der Krebs eine relativ langsam fortschreitende, zum Tode führende Erkrankung darstellt. Es scheint denkbar, daß alle angeführten Momente - besonders disponierte, eigenartige Lage, gute Vaskularisation, besondere Reaktionsfähigkeit des ovariellen Gefäßsystems, hormonale Einflüsse, jugendliches Alter — vereint zur Wirkung kommen, sich gleichsam aktivierend und gegenseitig steigernd, und daß es nicht richtig ist, einem einzelnen Faktor eine überragende und ausschlaggebende Bedeutung beizulegen. Nur so verstehen wir, daß die metastatischen Carcinome im Ovarium sich in kürzester Zeit zu dieser enormen Größe entwickeln, die in gar keinem Verhältnis mehr zu der Größe des Primärtumors steht, und daß die Ovarialtumoren häufig das klinische Bild vollständig beherrschen, und der Primärtumor oft genug den Nachforschungen entgeht.

Durch zahlreiche einschlägige Beobachtungen war somit das hauptsächlich auf Virchow's Autorität gegründete Dogma von der Seltenheit metastatischer Carcinome im Eierstock gefallen. Polano konnte zeigen, daß sogar manche Geschwülste, die man bisher als selbständige, primäre Tumoren des Eierstocks, z. B. als Endotheliome und Peritheliome, gezählt hatte, in Wirklichkeit nichts anderes darstellen als metastatische-enterogene Ovarialgeschwülste, und daß manche Fälle, die nur als metastatische Carcinome erklärt werden können, sich hinter diesen Diagnosen verbergen. Er spricht wegen der Häufigkeit dieses Fehlers direkt von gewissen Typen von Fehldiagnosen und meint ironisierend, daß sich nach Aufdecken dieser Fehler vielleicht eine Zukunftsliteratur reiner Eierstocksendotheliome ermöglichen lasse.

In Bezug auf die Wege, auf denen es zur Metastasierung in das Ovarium kommt, gibt es drei Möglichkeiten:

Erstens die Implantation. Dabei gelangen die durch die freie Bauchhöhle verschleppten Krebsteilchen auf die Oberfläche der Ovarien, wachsen an und beginnen zu

wuchern. Zweitens können die Tumorpartikelchen auf dem Lymphwege in die Ovarien gelangen, und drittens ist eine hämatogene Aussaat von Krebszellen in die Eierstöcke möglich. Alle drei Theorien haben ihre Anhänger und scharfsinnigen Verteidiger gefunden.

Die Mehrzahl der Untersucher glaubte anfangs, daß die Verschleppung von Geschwulstmaterial innerhalb der freien Bauchhöhle durch Darm und Netzbewegungen mit Implantation auf der Ovariumoberfläche der häufigste Wege der Metastasierung sei. Kraus betrachtete alle metastatischen Eierstockskrebse als Implantationsmetastasen und suchte seine Ansicht durch Tierexperimente zu stützen. Aufgrund seiner histologischen Untersuchungen konnte er in mehreren Fällen das Eindringen der Krebskeime von der Oberfläche her in das Innere des Ovariums verfolgen. Einen klassischen Beweis für das wirkliche Vorkommen dieses Metastasierungsmodus hat Sitzenfrey dadurch geliefert, daß er bei bestehendem Magencarcinom mikroskopische Krebsteile, die mit bloßem Auge noch nicht zu erkennen waren, an der Oberfläche des Eierstocks nachweisen konnte. Schauta meinte, daß die Implantation der Tumorelemente vorzugsweise an einer defekten Stelle der Oberfläche erfolge, also besonders am Ort des Follikelsprunges, während Kohlmann – entgegen den experimentellen Studien Wolfheim's — auch das intakte, einschichtige Keimepithel ohne Schwierigkeiten für die Krebselemente passierbar hielt. Polano trat der Ansicht von Kraus bei, betonte aber auch die Möglichkeit einer Propagierung des Carcinoms auf dem Lymphwege. Eine Reihe namhafter Autoren: Amann, Schlagenhaufer, Bucher, Ribbert, Kohlmann u. a. stehen grundsätzlich auf dem Standpunkt der Implantationsmetastasierung halten aber auch mit Ausnahme von Ribbert — die Metastasierung auf dem Lymphwege für möglich. M. Kohlmann, die eine ausführliche Bearbeitung dieser Fragen geliefert hat, schreibt: „als Entstehungsmodus kommt wohl am häufigsten die Metastasierung auf dem Wege der Implan-

tation in Betracht; das beweisen nicht nur die Experimente von Amann, Kraus, Polano, sondern auch die häufigen Beobachtungen von Fällen, in denen bei Magendarm-Gallenkrebs usw. die Serosa durchbrochen war, und dann auf der Oberfläche der Ovarien, oder schon in tiefere Schichten eindringenden, echte lebende Carcinomzellen gefunden wurden." Auch Pribram konnte bei zwei seiner Tumoren Implantationsmetastasen der Ovarien nach perforiertem Gallenblasen-Primärtumor nachweisen.

Entgegen den genannten Autoren glauben Pfannenstiel, Glockner, Stickel, E. Kehrer, Schmorl, Kroemer, Schottländer, Römer, Kaufmann u. a. auf Grund ihrer Beobachtungen, den retrograden, lymphatischen Transport der Krebselemente als den häufigsten Weg der Metastasierung annehmen zu müssen. O. Frankl, der sich in neuerer Zeit erneut mit dem Problem befaßt hat, kommt auf Grund von Untersuchungen, die er an einem Material durchführen konnte, wie es in solcher Fülle wohl keinem der Autoren vorgelegen hat, zu dem Ergebnis, daß der lymphatische Propagationsweg bei metastatischen Eierstockcarcinomen weit häufiger ist als der Entstehungsmodus per implantationem. Nach E. Kehrer spricht ein intaktes Peritoneum über dem Magentumor, und das Fehlen einer miliaren Bauchfellcarcinose sehr gegen die Pervasion von der Peritonealseite aus (Implantation), und das Ergriffensein der retrogastrischen und lumbalen Drüsen für eine Metastasierung auf dem Lymphwege. E. Kehrer hat auch für das auf den ersten Blick schwer verständliche Zustandekommen dieser Metastasen auf dem Lymphwege eine gute Erklärung gegeben. Er meint, daß die Lymphe aus Lymphgefäßen des Magens in die retrogastrischen Drüsen, von da zu den Glandulae lumbales superiores strömt, die auch den Lymphstrom aus den Ovarien empfangen. Von diesen Drüsen aus finde dann retrograd die Verschleppung in die Eierstöcke statt. v. Recklinghausen und Borst glauben, daß der retrograde Transport in der Weise zustande kommt,

daß ein im Inneren eines Lymphgefäßes wachsendes Tumorteilchen hier auf Widerstand stößt, deshalb in zurückführende Lymphgefäße hineinwuchert und zentrifugal fortwächst. O. Frankl weist darauf hin, daß nach Verschluß einer Hauptlymphstraße eine retrograde Stauung in den Nebenwegen einsetzen kann, wobei dann Geschwulstpartikel aus den Hauptgefäßen mitgenommen und irgendwohin deponiert werden können. Den retrograd-lymphatischen Transport lehnt Ribbert gänzlich ab und glaubt für die Fälle, in denen eine Implantation ausgeschlossen ist, eine Verschleppung der Krebszellen auf dem Blutwege annehmen zu müssen. Eine weitgehende Berechtigung hat diese Ansicht sicher für die Ovarialmetastasen von extraabdominalen Organen, wie von der Brustdrüse, her. Die Beurteilung dieser Fälle wird aber wesentlich erschwert durch die gerade hier fast immer vorhandene Peritonealcarcinose, wie Schottländer betont hat. Welcher Weg der Metastasierung der häufigere ist, soll hier nicht entschieden werden, sicher sind alle drei Möglichkeiten vorhanden. Aber wenn man die Fälle der Literatur unter diesem Gesichtspunkt durchsieht, so ist man wohl geneigt, die Metastasierung auf dem Lymphwege als die häufigste Form anzuerkennen.

Zur Frage des letzten Ausgangspunktes der Krukenbergtumoren zeigten Schlagenhaufer und Pribram, daß außer dem Magen-Darmkanal oder der Mamma auch die Gallenblase Sitz des Primärtumors sein kann. Hinterstoisser konnte auf dem Gynäkologenkongreß 1923 über einen Fall von doppelseitigem Ovarialcarcinom referieren, bei dem als Primärtumor ein Pleuraendotheliom festgestellt wurde. Uebrigens meinte auch er, es stehe heute kaum mehr in Frage, daß die Krukenbergtumoren nicht selbstständige, sondern sekundäre Geschwülste darstellen.

Nun kann aber nach der vorliegenden Literatur kein Zweifel bestehen, daß tatsächlich, wenn auch offenbar äußerst selten, primäre Ovarialgeschwülste vom Bau der Krukenbergtumoren vorkommen. Krukenberg selbst

glaubte, den ersten seiner Fälle, zu dem ihm auch genaue klinische Unterlagen zur Verfügung standen, als sicheren primären Ovarialtumor ansprechen zu müssen. Viele haben sich dieser Auffassung angeschlossen und führen diesen Fall zum Teil noch als primären „Krukenbergtumor". Nach dem betreffenden Sektionsbericht waren außer den Geschwülsten der Eierstöcke noch ausgedehnte carcinomatöse Infiltrationen der Mesenterialdrüsen und krebsige Veränderungen an der Pleura, dem Magen, dem Peritoneum, der Leber, den Tuben usw. vorhanden. Sollten wir hier nicht richtiger, wie H. O. Neumann betont, die angeblichen Magenmetastasen als Primärtumor ansehen? Nach unseren heutigen Kenntnissen über die Krukenbergtumoren spricht jedenfalls nichts gegen eine solche Annahme, wohl aber manches dafür, zumal wir wissen, daß eine sekundäre krebsige Erkrankung des Magens, außer von einem primären Oesophaguscarzinom her, eine ungeheure Seltenheit darstellt (G. Joseph: 8 Fälle der Weltliteratur, zit. nach H. Schmidt). Nach der eben erwähnten Veröffentlichung Hinterstoisser's könnte man auch daran denken, daß der Primärtumor vielleicht in der Pleura seinen Sitz hatte. Jedenfalls fanden sich bei der Sektion ausgedehnte carcinomatöse Veränderungen des Brustfells, und deuteten auch die allerersten klinischen Erscheinungen in diesem Fall auf eine Erkrankung der Pleura hin.

Bei einer von Glockner mitgeteilten Beobachtung fand sich außer dem Ovarialtumor eine Infiltration der unteren Brust- und Lendenwirbelkörper und des Kreuzbeines mit weichen, hämorrhagischen Geschwulstmassen, in welchen sich dieselben Zellen nachweisen ließen, wie in den Eierstocksgeschwülsten. Auch hier, wo mehrere Geschwülste vorhanden waren, muß die Frage, was ist Primärtumor, was Metastase, offenbleiben.

Es bleibt dann aus der älteren Literatur nur noch die Mitteilung von Schenk. Sie betrifft eine 27jährige Frau, die seit vier Monaten erkrankt war. Diagnose: Carcinoma ovarii sin. — Bei der Operation fand sich ein mannskopf-

großer Tumor des linken und ein hühnereigroßer Tumor des rechten Ovariums. $3^1/_2$ Monate später wurde die Frau wegen starker Magenbeschwerden (Verdacht auf Carcinom) nochmals laparotomiert; doch ließen sich am Magen keine Veränderungen feststellen. Nach weiteren $3^1/_2$ Monaten erfolgte der Tod. Bei der Sektion (Chiari) zeigten sich Magen, Leber und Pankreas frei von Geschwulstmassen; dagegen waren die Lymphdrüsen am Hilus der Leber, sowie die inguinalen und mesenterialen Drüsen infiltriert. Das exstirpierte linke Ovarium bestand in der Peripherie aus soliden Massen, war innen mehr ödematös, faserig. Das rechte war ebenso beschaffen, von grau-weißer Farbe. In das stellenweise fibröse, stellenweise myxomatöse Stroma waren in kleineren und größeren Gruppen stark gequollene Zellen mit wandständigen Kernen (Siegelringzellen) eingelagert. Schenk hielt die gequollenen Zellen für epithelial, die Geschwülste für carcinomatös. Er sprach den Tumor als einen primären Krukenberg'schen Ovarialtumor an und betonte, daß außer der ersten Beobachtung Krukenberg's dies der einzige Fall der Literatur sei, bei dem der sichere Nachweis dieses Primärtumors durch die Obduktion erbracht werden konnte. Daß diese Annahme für Krukenberg's Fall nicht zu Recht besteht, zum mindesten mit größter Wahrscheinlichkeit abzulehnen ist, ist oben bereits begründet worden. Der Fall von Schenk bleibt somit der einzige, bei dem obige Forderung erfüllt ist. Er ist es auch bis zum heutigen Tage geblieben. Zwar kennen wir aus dem Schrifttum noch mehrere Beobachtungen über primäre Krukenbergtumoren; doch fehlt bei ihnen allen der letzte zwingende Beweis, die Obduktion. — So berichtet in neuerer Zeit O. Frankl über eine 42jährige Patientin mit doppelseitigem Ovarialcarcinomen, die beide unter Belassung des Uterus exstirpiert wurden. Der histologische Befund brachte das bekannte Bild der Krukenbergtumoren mit den typischen, siegelringförmigen Zellen in myxomatösem Stroma. O. Frankl glaubte diesen Fall als primäre Krukenberg'sche Ovarial-

geschwulst deuten zu müssen, da bei der Untersuchung und Operation nichts auf ein Magen- oder Darmcarcinom hingewiesen hatte und sich die Patientin noch $3^1/_4$ Jahre nach der Operation bei bester Gesundheit befand, ohne daß spätere Nachuntersuchungen den leisesten Verdacht eines an einer anderen Stelle lokalisierten Carcinoms rechtfertigten.

Eine ähnliche Beobachtung hat H. O. Neumann mitgeteilt. Hier klagte die 50 jährige, bisher stets regelmäßig menstruierte Frau seit einem halben Jahre über schmerzhafte, nicht verstärkte, aber eher etwas schwächer gewordene Menses. Drei Monate vor der klinischen Aufnahme (4. 5. 1914) setzte die Menstruation ganz aus. Seit 3 Wochen hatten sich, besonders in der linken Unterbauchseite, Schmerzen eingestellt, die von hier nach dem Kreuz zogen. Man fand bei der Untersuchung rechts neben und hinter dem stark elevierten und nach links verschobenen Uterus eine grobhökerige, im ganzen etwa 3 faustgroße Geschwulst, die sich nicht aus dem Douglas'schen Raum herausheben ließ und vom rechten Ovarium ausging. — Bei der Operation (5. 5. 14) fand man den doppelfaustgroßen, rechtsseitigen, gallertigen Ovarialtumor mit der seitlichen Beckenwand und dem Beckenboden fest verwachsen und zwischen die Blätter des lig. lat. durchgebrochen. Wegen der Unmöglichkeit der radikalen Entfernung wurde nur ein großes Tumorstück mitsamt dem Ovarialgewebe zu diagnostischen Zwecken excidiert. Das linke Ovarium zeigte an der Oberfläche ebenfalls Stellen, die wie Tumormassen aussahen; es wurde mitsamt der Tube entfernt. Die Abtastung der Leber, des Magens und Darmes ließ keinerlei pathologische Veränderungen erkennen. — Bei der mikroskopischen Untersuchung fand man in einem myxomatösen Stroma vereinzelt große, helle Zellen mit halbmondförmig an den Rand gedrückten Kernen. — Die Tumormassen des linken Ovariums zeigten die gleiche histologische Struktur; die zugehörige Tube war frei von Metastasen. Sehr interessant gestaltete sich der weitere Verlauf. Trotz Aufforderung hatte sich die Pat. seit der klinischen Entlassung lange Jahre nicht

mehr in der Klinik sehen lassen, sie erschien erst $7^1/_4$ Jahre später wieder zur Aufnahme wegen Schmerzen, die seit drei Wochen in der rechten unteren Bauchseite aufgetreten waren. Die ganze rechte Beckenhälfte war nun ausgefüllt von einem soliden Tumor, der bis 3 Querfinger über dem Darmbeinkamm heraufreichte. Beschwerden von Seiten des Magens bestanden nicht. Der Stuhlgang war etwas angehalten. Nach Röntgenbestrahlung Entlassung am 29. 9. 21. Spätere Nachbestrahlungen wurden im März 1922 und 1923 vorgenommen. Der gynäkologische Befund war bei den Nachuntersuchungen unverändert; es bestand relatives Wohlbefinden und vor allem deuteten keine Erscheinungen auf eine carcinomatöse Erkrankung des Magens oder des Darmes hin.

Nach diesem Befund kam H. O. Neumann, obwohl freilich nur der klinische und operative Bericht und der histologische Untersuchungsbefund festgestellt werden konnten, zu dem Schluß, daß ein primärer Krukenbergtumor vorliegen mußte. Er betonte die äußerste Seltenheit solcher Beobachtungen und erkannte nur noch die beiden Fälle von Schenk und O. Frankl als primäre Krugenberg'sche Ovarialgeschwulst an. Später konnte H. O. Neumann anläßlich der Besprechung einer einschlägigen Arbeit von Isbruch mitteilen, daß seine Pat. 1926, also nach 15 Jahren, an einer Lungenentzündung gestorben war, ohne jemals in der Zwischenzeit Beschwerden von Seiten des Magens oder des Darmes gehabt zu haben (Berichte XV, S. 784).

In diesem Zusammenhang gewinnt eine von uns in letzter Zeit gemachte Beobachtung, die sich den von O. Frankl und H. O. Neumann beschriebenen Fällen an die Seite stellen läßt, besonderes Interesse. Teils histologische, teils klinische Eigenarten unseres Falles führten zu manchen Fehldeutungen, sodaß schon aus diesem Grunde eine Veröffentlichung berechtigt erscheint. Die mikroskopischen Präparate haben den verschiedensten kompetenten Untersuchern vorgelegen, und aus dem zum Teil von einander abweichenden Ansichten kann man die Schwierigkeiten

ermessen, die der richtigen Deutung bisweilen entgegenstehen.

Es handelt sich um eine 21 jährige unverheiratete Pat., die am 24. 11. 1919 erstmalig in die Marburger Frauenklinik kam.

Sie hatte seit ungefähr 2—3 Monaten eine Zunahme des Leibes, besonders in den unteren Partien, bemerkt, sonst aber keine weiteren Beschwerden gehabt. Erst in der letzten Woche vor der klinischen Aufnahme waren heftige, stechende, krampfartige Schmerzen im Unterleib, besonders links und in der letzten Woche mehrmaliges Erbrechen hinzugekommen. Seit den letzten Monaten Neigung zu Obstipation. Keine Blasenbeschwerden. Keine Körpergewichtszunahme.

Erste Menstruation mit 14 Jahren, regelmäßig alle 4 Wochen, drei bis 4 Tage anhaltend, normal stark, ohne Schmerzen. Von Ende Mai bis Juli 1919 trat die Periode alle 14 Tage beschwerdelos auf, dauerte 2—3 Tage, war nicht stärker als sonst und setzte dann ganz aus. Keine Geburt und keine Fehlgeburt.

Allgemeinbefinden wenig gestört. Nur der Appetit ist in letzter Zeit etwas schlechter geworden.

Außer einer 1918 durchgemachten Grippe will Pat. immer gesund gewesen sein.

Familienanamnese: O. B. Eltern und mehrere Geschwister leben, sind gesund.

Befund: Mittelgroßes Mädchen von gesundem, frischen Aussehen, in mittlerem Ernährungszustand. Größe 1,59 m; Gewicht 66 kg.

An Herz und Lungen keine nachweisbaren krankhaften Veränderungen. Brüste mittelgroß, straff; kein Kolostrum.

Im Urin Eiweiß und Zucker negativ.

Abdomen: Leibesumfang in Nabelhöhe 87 cm. Oberhalb des Nabels ist der Leib weich; unterhalb des Nabels tastet man links einen Tumor von der Konsistenz eines graviden Uterus oder eines weichen Myoms. Der Tumor kommt anscheinend aus dem kleinen Becken, reicht nach oben bis 2 Querfinger unterhalb des Nabels, überschreitet die Mittellinie nach links hin gut handbreit, nach rechts hin etwa 2 Querfinger. In Zusammenhang mit diesem Tumor, oben von ihm deutlich getrennt, unten auf ihn übergehend, fühlt man einen zweiten Tumor von etwas weicherer, zystischer Konsistenz. Er ragt nach oben fast bis zur Nabelhorizontale, kommt nach rechts bis kurz vor die vordere Axillarlinie und ist nach unten nicht genau anzugrenzen. Beide Tumoren sind druckempfindlich.

Untersuchungsbefund in Narkose: (Prof. Zangemeister). Links tastet man einen soliden Tumor, der höckerig ist und aus verschiedenen Knollen zu bestehen scheint. Von ihm läßt sich ein

zweiter, rechts gelegener, weicher erscheinender Tumor, der bis Nabelhöhe reicht, gut abgrenzen. Die äußeren Genitalien zeigen keine livide Verfärbung. Bei der vaginalen Untersuchung fühlt man, daß beide Tumoren durch eine armdicke Brücke miteinander in Verbindung stehen. Bei der Rektalexploration und Hervorziehen des Uterus mit der Krallenzange fühlt man den Uterus in normaler Größe und Konsistenz weit hinten liegen. Die gleichfalls weit hinten liegende Portio vaginalis ist virginell und nicht aufgelockert. Die Adnexe sind nicht zu tasten.

Diagnose: doppelseitiger Ovarialtumor (Fibrosarkome?)

Am 29. 11. 19 Laparotomie (Prof. Esch).

Schnitt in der Linea alba von der Symphyse bis zum Nabel. Peritoneum parietale zeigt mehrere stark injizierte Gefäße, die geschont werden. Nach Abdecken der freien Bauchhöhle zeigt sich ein bläulich verfärbter, höckriger Tumor von Kindskopfgröße, der aus der Excavatio vesico-uterina in die Bauchhöhle hinaufsteigt, und dem oben kuppenförmig eine gänseeigroße Cyste von ebenfalls bläulicher Verfärbung aufsitzt. Diese Cyste reicht etwas über Nabelhöhe und liegt in der rechten Bauchseite. Auf dem unteren, soliden Tumor fallen tiefblau aussehende, wenig erhabene, buckelförmige, haselnußgroße Cysten auf. — Es gelingt leicht den Tumor vor die Bauchdecken zu wälzen. Hierbei platzt die eben beschriebene Cyste und entleerte einen dünnflüssigen, hellgelblichen Inhalt (Abimpfung bleibt steril). — Es zeigt sich jetzt, daß der Tumor von dem rechten Ovarium ausgeht. Der linke Eierstock bietet eine glatte Oberfläche und enthält 2 harnlose, kleine Cysten, die, durch je einen Messerstich eröffnet, etwas klare Flüssigkeit entleerten. Der Uterus ist klein. Nachdem man festgestellt hat, daß eine Stieldrehung nicht vorliegt, wird der Tumor abgetragen und die Tube wird mitentfernt, samt dem auffallend dicken, die Größe eines normalen Ovariums aufweisenden Parovariums. Die Tumorhinterwand ist leicht brüchig und weist eine flächenhafte Verwachsung mit dem außerordentlich starke Gefäße enthaltenden Netz auf. Trennung der Verwachsungen. Naht des Peritonealschlitzes durch fortlaufende Catgutfaden Schluß der Bauchhöhle in den üblichen Schichten.

Von einer Exstirpation des linken Ovariums, die erwogen wurde, wird mit Rücksicht auf das jugendliche Alter der Pat. abgesehen. Entlassung am 19. Tage post oper. mit einwandfreiem Verlauf.

Makroskopische Beschreibung des Operationspräparates: Gewicht 570 gr. Kindskopfgroßer, unregelmäßiger, buckeliger, teils cystischer, teils solider Tumor von gelblich-weißlicher Färbung. An den cystischen Partien sieht er mehr bläulich-rötlich aus. An der Oberfläche ist ein großes Stück Netz adhaerent, ebenso

die Tuben. Unter der Tube sitzt in der Gegend des Parovariums ein pflaumensteingroßer Knoten; ferner fühlt man hier einige derbe Stränge, die sich auf dem Durchschnitt als thrombosierte Venen erweisen. Auch der derbe Knoten ist ein Konglomerat von 4 thrombosierten Venensträngen. Das Ovarium ist in dem großen Tumor aufgegangen, an dem eine kleinfaustgroße Cyste geplatzt ist. Auf dem Durchschnitt, der mehrere kleine Cysten eröffnet hat, sieht der Tumor gelblich-rötlich aus, mit einer großen Anzahl teils frischer hellroter, teils älterer, dunkelroter Blutungen, teils dunkelbraun-roter Nekrosen. Einige Cysten an der Oberfläche sind ziemlich dünnwandig und haben eine glatte Innenfläche. Die soliden Partien des Tumors sind gelbrötlich, gestreift mit hellen, gelblichen Flecken.

Mikroskopische Untersuchung: Es handelt sich um ein lockeres, bindegewebiges, nicht sehr zellreiches Stroma mit nekrotischen Partien. Die Bindegewebszellen sind bündel- und sternförmig, die Kerne teilweise blasenförmig, vielgestaltet, meist rundlich; auch einzelne, besonders große Kerne sind sichtbar. An einzelnen Stellen ist der Bau ein alveolärer, insbesondere da, wo die Tumormassen in großen und kleinen Zellzügen das Grundstroma durchsetzt haben. Es macht an einzelnen Stellen den Eindruck, als wenn die Neubildung von den Gefäßwänden ausginge, oder in die Gefäße hineingewachsen sei.

Diagnose: Ovarialsarkom oder Endotheliom?

Eine genauere Diagnose, die natürlich auch prognostisch von größter Bedeutung gewesen wäre, ließ sich nicht sicher stellen. Einige Teile des Tumors wurden daher dem hiesigen Path. Institut (damals Prof. Löhlein) zur Untersuchung übergeben, wo folgender Befund erhoben wurde:

In einem teilweise an Spindelzellen außerordentlich reichen, teilweise mehr faserigen, zellarmen und dann stärker ödematösen Stroma finden sich meist zu kleinen Gruppen angeordnet, epitheliale Formationen, und zwar z. T. kleine, schmale Schläuche, die von einem ziemlich unregelmäßig gestalteten Epithel ausgekleidet sind, z. T. offenbar aus diesen hervorgehend, sieht man kleinere und größere, cystenartige Hohlräume, deren Lumen von desquamierten Zellen ausgefüllt ist. Das auskleidende Epithel macht hier nicht den Eindruck eines Zylinderepithels, sondern zeigt auffallend vielgestaltige Zellen mit wechselseitiger Abplattung. In einem Teil des Schnittes finden sich ziemlich dicht gedrängt unscharf begrenzte Knoten, in deren Bereich man in einem lockeren und vielmaschigen Bindegewebsnetz ganz locker ähnliche epitheliale Zellen verstreut liegen sieht; hier und da bilden aber auch an solchen Stellen die Zellen festere Komplexe, die teils die Gestalt von kleinen Drüsenschläuchen, teils jene von netzartig angeordneten, soliden Strängen

haben. Es handelt sich danach offenbar um einen auf Bösartigkeit sehr verdächtigen Mischtumor des Ovariums (Adenosarkom), und zwar erinnert das ganze Bild außerordentlich an die bekannten Mischgeschwülste der Niere (Rabdomyosarkom). Ein endgültiges Urteil kann erst nach Untersuchung weiterer Stellen des Tumors abgegeben werden.

Der weitere Verlauf ist nun außerordentlich interessant. Die Pat. wurde einstweilen nach Hause entlassen und zur weiteren Beobachtung in gewissen Zeitabständen zur poliklinischen Nachuntersuchung bestellt. Am 22. 1. 1920, also 4 Wochen nach der Entlassung, kam die Pat. erstmalig zur Nachuntersuchung. Sie gibt an am 31. 12., also 4 Wochen nach der Operation, ihre Regel wieder bekommen zu haben und zwar in gleicher Stärke wie früher, von 3—4tägiger Dauer, ohne Beschwerden, fühle sich wohl und habe 12 Pfd. an Gewicht zugenommen. Die Narbe ist strichförmig, zeigt geringe Koloidbildung. Uterus anteflektiert von normaler Größe. Keine Exsudatbildung, keine Tumoren, keine Verhärtung zu fühlen. Pat. kam dann später noch mehrmals zur Untersuchung, so am 9. 3. und 4. 5. 1920. Der Genitalbefund war immer ohne Besonderheiten, Metastasen ließen sich nicht nachweisen, die Periode war regelmäßig und ohne Störungen.

Dann verlor man Patientin leider aus den Augen. Erst 9 Jahre später, am 14. 9. 1928, kam sie wieder in die Klinik, diesmal als hochschwangere Frau. Sie gab an, nach der Operation immer gesund gewesen zu sein; sie habe mittlerweile geheiratet und komme jetzt zur Entbindung. Die Schwangerschaft sei bislang ohne Störungen verlaufen. Nach der letzten Periode vom 20. 12. 1927 war die Geburt am 27. 9. 1928 zu erwarten. An den inneren Organen ließ sich kein krankhafter Befund nachweisen. Fundus uteri am Rippenbogen. Leibesumfang in Nabelhöhe 99 cm. Frucht in I. Schädellage. Beckenmaße normal.

Am 15. 9. 28 erfolgte in der Klinik I. H. Lg. nach kurzer Geburtsdauer (8½ Stunden) die Spontangeburt eines reifen, lebensfrischen Knaben von einem $\frac{\text{Länge}}{\text{Gewichts-Quotienten}}$ von $\frac{50\text{ cm}}{3200\text{ g}}$.

Ein kleiner Dammriß I. Grades wurde sofort p. p. durch zwei Nähte versorgt. Der Wochenbettsverlauf war völlig komplikationslos, die Patientin konnte 10 Tage später beschwerdefrei nach Hause entlassen werden.

Dieser ganze Verlauf war im höchsten Grade auffällig. Man stelle sich vor: eine vor 9 Jahren wegen Fibrosarkom oder Adenosarkom des Eierstocks einseitig Ovariotomierte,

also gänzlich unvollständig operierte Frau, ist allem Anschein nach 9 Jahre später noch völlig gesund, macht eine normale Schwangerschaft durch und bringt ein reifes, gesundes Kind zur Welt! Lag damals ein Irrtum vor, wurde eine Fehldiagnose gestellt?

Wir haben aus diesen Ueberlegungen heraus an Hand der noch vorhandenen Präparate eine Nachprüfung vorgenommen und können nach eingehender Durchforschung der von den verschiedensten Abschnitten des Tumors gewonnenen mikroskopischen Schnitte folgende Beschreibung geben, die wir durch Mikrophotogramme veranschaulichen werden:

Mikroskopischer Befund (H. O. Neumann):

Bei schwacher Vergrößerung sieht man einen eigenartig aufgebauten Tumor, dessen Grundgewebe an den meisten Stellen rein bindegewebiger Natur ist. Die Faserung an der Peripherie ist langgestreckt, die Fasern verlaufen parallel zueinander und stellen eine mäßig breite, derbe, bindegewebige Kapsel dar, in der sich auch parallel zur Faserrichtung angeordnete Gefäße und Lymphräume nachweisen lassen. Dicht unterhalb dieser bindegewebigen Kapsel nimmt das Gewebe einen mannigfaltigen, morphologisch verschiedenartigen Charakter an. Auf weite Strecken hin besteht das Grundgewebe an solchen Stellen aus locker gefügtem myxomatösem, embryonalem Bindegewebe in der Art, wie wir es von der Wharton'schen Sulze der Nabelschnur her kennen. Die Kerne in diesem Gewebe haben typische Sternchenform mit zahlreichen Ausläufern. Dieses Gewebe wird durchsetzt von mehr oder weniger dichten Bindegewebsfasern, die aus einem besser ausdifferenzierten Gewebe bestehen. Ab und zu gesellen sich diesen Bindegewebszügen auch einige glatte Muskelelemente zu. Kleinere eingestreute Rundzellen geben dem ganzen Gewebe etwas Unruhiges. Neben kleinen nekrotischen Bezirken sieht man aber an manchen Stellen auch eigenartige Zellanhäufungen, deren einzelne Zellelemente dicht zusammen liegen, sodaß sie bei schwacher Vergrößerung wie eingestreute Epithel-

nester oder auch Drüsennester aussehen. Andere, mehr aufgehellte Bezirke bestehen aus gequollenen Rundzellen, die eine enorme Größe aufweisen. Das Protoplasma dieser großen gequollenen Zellen ist hell, nimmt den Farbstoff nicht an, sodaß man an irgendeine Füllsubstanz denken muß, die vielleicht eine besondere Affinität zu bestimmten besonderen Farbstoffen besitzt.

An anderen Stellen ist das Gewebe noch mannigfaltiger; dichte, mehr bindegewebige Anteile stoßen an Gewebselemente, die aus größeren Rundzellen bestehen, die aber wiederum von spindelzellartigen Gebilden durchsetzt sind. Hellere Lücken deuten auch hier darauf hin, daß besondere Protoplasmaeinschlüsse vorhanden sein müssen.

Bei starker Vergrößerung sieht man, daß die eingestreuten Epithelzellhaufen in der Tat an manchen Stellen sehr deutlich drüsigen Charakter erkennen lassen. So finden wir dann einen wohlausgebildeten Drüsenschlauch in einem myxomatösen Gewebe eingelagert. Die Rundzelleninfiltration ist selbst in der Umgebung einer Kapillare sehr dürftig, sodaß daß Bild recht klar und einfach erscheint. An einer anderen Stelle (Abb. 1) ist diese drüsenschlauchartige Anordnung komplizierter, unreifer, organunähnlicher, sie ist als solche nur im Vergleich mit anderen Partien richtig zu deuten. Der Komplex liegt in dem Gewebe, in dem sich mehr gequollene Rundzellen angesammelt haben, die die Größe der Epithelzellen bei Weitem übertreffen, Partien, die mehr und mehr diesen aufgehellten Bezirken entnommen sind, lassen in ihnen massenhaft runde Zellen nachweisen, deren Kerne an die Peripherie plattgedrückt sind, sodaß im Schnittpräparat das gewebliche Gebilde mit einem Siegelring verglichen werden kann (sogen. Siegelringzellen Abb. 2).

Bei der Beurteilung dieser eigenartigen Geschwulst kamen wir vorerst zu dem Schluß, daß es sich um einen gemischtzelligen, sicherlich bösartigen Tumor handelt, der zumeist mit einem Fibromyxosarkom verglichen werden kann. Die epithelialen Einschlüsse aber, und vor allen Dingen der

Befund von Siegelringzellen, ließ daran denken, daß es sich primär um eine epitheliale Geschwulst gehandelt hat, und zwar im Sinne eines Fibrosarcoma ovarii mucocellulare carcinomatodes nach Krukenberg. Diese Geschwülste werden, wie wir oben erfuhren, von den neueren Autoren allgemein für epitheliale Geschwülste angesprochen, da bei jeglicher Benennung dem Epithel als dem hochwertigeren Gewebe die führende Rolle in der Geschwulstgenese zugesprochen werden muß.

Nach dieser Beurteilung wurden auch Spezialfärbungen gemacht, um die Diagnose einigermaßen zu klären. Trotz eifrigster Bemühungen gelang es aber nicht, in diesem Gewebe einwandfrei Schleim nachzuweisen. Ob das an dem damals durchgeführten Fixierungs- und Einbettungsverfahren liegt, kann nachträglich nicht mehr entschieden werden. Interessant ist aber, daß in den hellen Zellen, die zum Teil die Siegelringform angenommen haben, Glykogen in ziemlich reichem Maße nachgewiesen werden konnte. Die Fibrillenfärbung nach Bielschowsky-Maresch ergab einen außerordentlichen Reichtum an fibrillärem Gewebe. Sehr deutlich konnte gezeigt werden, daß in den größeren Rundzellenkomplexen das fibrilläre Gewebe nur in Form eines feinen Maschenwerks eindrang, sodaß die hauptsächlichsten Bezirke wie kleine, abgeschlossene Nester zwischen den feinen Fasern eingenistet liegen.

Nach diesem eben beschriebenen histologischen Befund müssen wir den Tumor mit an Sicherheit grenzender Wahrscheinlichkeit als einen Krukenbergtumor s. Carcinoma mucocelluare ovarii ansprechen.

Die Trägerin dieser Geschwulst hat trotz genauester Untersuchung niemals im Verlaufe der 9 Jahre irgendwelche Anzeichen finden lassen, die auf einen Herd im Magen-Darmkanal oder seinen Anhängern als Ausgangsort verdächtig gewesen wären, und auch selbst niemals irgendwelche Beschwerden von Seiten des Verdauungsapparates gehabt, die

in dieser Richtung hätten verwertet werden können, sodaß wir diesen Tumor als eine primäre Krukenberg'sche Ovarialgeschwulst auffassen müssen, was auch mit seiner Einseitigkeit gut übereinstimmt.

Bei der außerordentlichen Seltenheit eines derartigen Befundes haben wir die Präparate des Tumors noch namhaften pathologisch-anatomischen Forschern zur Begutachtung vorgelegt, besonders solchen, die sich mit den Krukenbergtumoren besonders befaßt haben. Herr Professor Dr. Versé-Marburg meinte ebenfalls, daß es sich um einen Krukenbergtumor handelt. Herr Professor Rob. Meyer-Berlin hat sich folgendermaßen geäußert: „Den Fall B. würde ich ebenfalls beim ersten Anblick für einen Krukenberg gehalten haben und nicht für ein Sarkom. Jedenfalls ist es ein epithelialer Tumor. Die lange Ruhezeit von 9 Jahren würde nicht gegen metastatischen Tumor sprechen, doch fragt sich, ob der Ovarialtumor bereits eine Metastase war. In diesem Falle müßte man doch wohl jetzt noch einen Primärherd nachweisen können." Aber wie gesagt, wir haben keinen Primärtumor finden können. Herr Geheimrat Professor Dr. Borst-München, erwiderte uns folgendes: „Die Geschwulst, von welcher Sie mir einen Paraffinblock übersandt haben, scheint auch mir am ehesten in die Kategorie der Krukenbergtumoren zu gehören. Zweifellos handelt es sich um eine epitheliale Geschwulst mit reichlichem Stroma. Die epithelialen Formationen sind sehr verschiedenartig, teils solid, teils adenomatös. Die sarkomähnlichen Stellen halte ich für rückgebildete epitheliale Infiltrationen".

Diese Urteile von autoritativer Seite haben uns in unserer Auffassung nur bestärkt, sodaß wir heute keinen Zweifel mehr hegen, daß es sich in dem oben beschriebenen Falle um einen primären Krukenberg'schen Ovarialtumor handelt.

Was die Histogenese der primären Krukenbergtumoren anbelangt, so ist es schwer, eine eindeutige Erklärung zu geben. Wir wissen, daß Krukenberg seine Tumoren als

Sarkome auffaßte, da er ja keine präexistierenden epithelialen Elemente finden konnte, die als Geschwulstbildner hätten dienen können. Wir finden nämlich in den Ovarien, trotz der reichlich vorhandenen epithelialen Elemente, keine Zellen, die für eine derartig aufgebaute Geschwulst als Ausgangspunkt in Frage kämen, es sei denn, daß man sich auf den Standpunkt der Cohnheim'schen Theorie stellt, die ja alle Möglichkeiten zuläßt. Glockner äußerte sich über die Herkunft der in seinem oben erwähnten Tumor gefundenen großen blasigen Zellen etwas zweifelhaft, hielt aber eine Entstehung aus bindegewebigen Elementen (wie Krukenberg) für möglich, ohne allerdings einen Beweis hierfür zu bringen und ohne eine Abstammung von epithelialen Zellen ausschließen zu können. Er weist auf das Vorkommen der gleichen Zellen in nachweislich metastatischen, aber auch in anderen primären Ovarialcarcinomen hin. Aus der neueren Literatur ist vor allem eine Mitteilung Marchands hervorzuheben, die Ovarialtumoren eines 14 jährigen Mädchens betrifft. Marchand erklärte die Geschwülste dieses Falles für primäre Ovarialcarcinome (ein Sektionsbericht liegt allerdings nicht vor), die von anderen als carcinomatös zu deutenden Ovarialtumoren jugendlicher Individuen und von den Granulosazelltumoren v. Werdts wesentlich verschieden seien. Eine große Wahrscheinlichkeit spreche für die Herleitung der epithelialen Tumorzellen von den Zellen des Follikelepithels oder seiner Ursprungselemente, also des Keimepithels, da gerade diese Elemente sich durch ihre Neigung zu schleimiger oder pseudomucinöser Umwandlung auszeichnen. Die früher hypothetisch angenommene endotheliale Entstehung (Schottmüller) wird abgelehnt. Es ist dann noch Greil für die primäre Natur der Krukenbergtumoren eingetreten, die er ebenso wie die „genuinen Sarkome und Fibrome" als „Abartungen des Basalzellausbruches des primären Coelomepithels" ansieht.

H. O. Neumann hält in gedanklicher Parallele zu

dem bekannten Bild der Struma maligna ovarii ebenfalls beim primären Krukenbergtumor eine einseitig entwickelte Teratomanlage, die bereits in ihrer Entstehung carcinomatös entartet ist, für möglich. Obwohl in den vorliegenden Tumoren keinerlei Gewebselemente der anderen Keimblätter gefunden wurden, ist s. E. die histogenetische Beziehung des einseitig entwickelten carcinomatös entarteten Teratoms auch für den primären Krukenbergtumor vorläufig annehmbar. — Außer dieser einseitig entwickelten Teratomanlage kämen höchstens noch kongenital verlagerte Becherzellanlagen im Ovarium in Betracht, wie sie Walthard feststellen konnte.

Zusammenfassung.

Nach einer allgemeinen Besprechung der Krukenbergtumoren unter besonderer Berücksichtigung ihrer Histogenese und ihres Metastasierungsmodus wird nach Beschreibung und kritischer Besprechung der aus der Literatur bekannten Fälle von primären Geschwülsten mit dem Charakter der Krukenbergtumoren über eine primäre Krukenberg'sche Ovarialgeschwulst berichtet, die als 4. Fall ihrer Art den bisher von F. Schenk, O. Frankl und H. O. Neumann beschriebenen sehr seltenen Fällen zur Seite gestellt wird.

Zum Schluß der Arbeit ist es mir eine angenehme Pflicht, meinem hochverehrten Chef, Herrn Geh. Med. Rat. Professor Dr. E. Kehrer, für die freundliche Ueberlassung des Themas und den stets hilfsbereiten Rat zu danken. Ebenso danke ich Herrn Priv. Doz. Dr. H. O. Neumann für die Deutung der histologischen Befunde und die Anfertigung der Mikrophotogramme. Ganz besonderer Dank sei den Herren Professoren Borst, Robert Meyer und Versé für die gütige Begutachtung der mikroskopischen Präparate ausgesprochen.

Literaturverzeichnis.

Amann: Ueber sekundäre Ovarialtumoren. Münch med. Wochenschrift 1909, Nr. 50.

Billroth: Deutsche Chirurgie, Lieferung 41.

Bisch-Hirschfeld: Lehrbuch der Path. Anatomie.

Bucher: Beiträge zur Lehre vom Carcinom. Zieglers Beiträge Bd. 41.

Burdinski: Ovariotomie während der Schwangerschaft wegen einer Krukenberg'schen Geschwulst mit nachfolgendem Kaiserschnitt wegen Metastasen derselben Geschwulst im Uterus. Journ. f. Geburtsh. u. Frauenkrankh. 1907, Nr. 4.

Brunner: Doppelseitiges metastatisches Ovarialcarcinom bei primärem Carcinom der Flexura sigmoidea. Ztschr. f. Geburtsh. u. Gynäkol. 61, 1907.

Cohn, Franz: Ueber metastatische Ovarialcarcinome. Monatschr. f. Geburtsh. u. Gynäkol. 31, H. 3.

Fischer: Zwei Fälle von Krukenberg'schen Tumoren. Zentralbl. f. Gynäkol. 1910.

Frankenthal, L.: Unsere heutige Auffassung von den sog. Krukenbergtumoren und ihre Bedeutung für die Chirurgie. Bruns Beitr. f. klin. Chirurgie. 123, H. 3

Frankl, O.: Beiträge zur Pathologie und Klinik der Ovarialcarcinome. Arch. f. Gynäkol. 113, H. 1.

„ Liepmann's Handbuch der Frauenheilkunde.

„ Zur Pathologie und Klinik des Fibroma ovarii adenocysticum. Arch. f. Gynäkol. 131.

Greil: Entstehung der Krukenberg'schen Tumoren. Monatschr. f. Geburtsh. u. Gynäkol 58.

Glockner: Ueber sekundäre Ovarialcarcinome. Arch. f. Gynäkol. 72.

„ Beitrag zur Kenntnis der soliden Ovarialtumoren. Arch. f. Gynäkol. Bd. 75.

Hinterstoisser: Krukenberggeschwülste der Eierstöcke. Arch. f. Gynäkol. 120 (Kongreßbericht).

Hussy: Zentralbl. f. Geburtsh. u. Gynäkol. 1911.

Isbruch, Fr.: Zur Frage der metastatischen gastrogenen Ovarialcarcinome (Krukenbergtumoren). Monatschr. f. Geburtsh. u. Gynäkol. Bd. 80.

Kaufmann, E.: Lehrbuch der speziellen patholog. Anatomie.

Kehrer, E.: Ueber metastatische Ovarialcarcinome. Naturhist. med. Ver. Heidelberg. Juli 1903, ref. Münch. med. Wschr. 42, 1903.

„ Die physiologischen und pathologischen Beziehungen der weiblichen Sexualorgane zum Tractus intestinalis. Berlin 1905, S. Karger.

Kohlmann, Marg.: Ueber die Disposition der Ovarien zu metastatischer Erkrankung bei Carcinom bezw. Sarcom eines anderen Organes. Zeitschr. f. Geburtsh. u. Gynäkol. 79.

Kraus, E.: Ueber das Zustandekommen der Krebsmetastasen im Ovarium beim primären Krebs eines anderen Bauchorganes. Monatschr. f. Geburtsh. u. Gynäkol. Bd. 14.

Kroemer: Die Lymphorgane der weiblichen Genitalien und ihre Veränderungen bei malignen Erkrankungen des Uterus. Arch. f. Gynäkol. Bd. 73.

Krukenberg, Fr.: Ueber das Fibrosarcoma ovarii mucocellulare carcinomatodes. Arch. f. Gynäkol. Bd. 50.

Kuester, H.: Zur Histologie der metastatischen Ovarialcarcinome. Ztschr. f. Geburtsh. u. Gynäkol. Bd. 68.

Lamparter: Ueber die Kombination maligner Ovarialtumoren mit Magencarcinom. Diss. Tübingen 1901.

Lessing: Metastasierung beim primären und secundären Ovarialcarcinom. Arch. f. Gynäkol. 116.

Leopold: Die soliden Eierstocksgeschwülste. Arch. f. Gynäkol. Bd. 6.

Marchand: Beitrag zur Kenntnis der Ovarialtumoren 1879. Abhdl. der naturforsch. Gesellsch. Halle, Bd. 14.

„ Ueber die sog. Krukenberg'schen Ovarialtumoren. Monatsschrift f. Geburtsh. u. Gynäkol. Bd. 50, 1919.

Martin: Die Krankheiten der Eierstöcke und Nebeneierstöcke. 1899.

Meyer, R.: Zwei Beiträge zur Kenntnis seltener Ovarialtumoren. Arch. f. Gynäkol. 109.

„ Zur Histogenese und Einteilung der Ovarialkystome. Monatschr. f. Geburtsh. u. Gynäkol. 44.

Nabitz: Ueber maligne Ovarialtumoren. Diss. Königsberg 1914.

Nehrkorn: Multiplicität primärer maligner Tumoren. Münch. med. Wochenschr. 1901, Nr. 15.

Neumann, H. O.: Carcinoma mucocellulare ovarii s. Krukenbergtumor. Arch. f. Gynäkol. 122.

„ Carcinoma folliculoides ovarii s. Folliculoma ovarii. Arch. f. Gynäkol. 121.

Ohlshausen: Die Krankheiten der Ovarien in v. Pietha und Billroth's Handbuch der allg. u. spez. Chirurgie.

Papaioannon: Zur Kenntnis der Endotheliome und metastatischen Ovarialtumoren. Mtschr. f. Geburtsh. u. Gynäkol. Nr. 20.

Pfannenstiel: Die Erkrankungen des Eierstocks und des Nebeneierstocks. Veit's Handb. d. Gynäkol. 1908, Nr. 41.

Polano: Ueber Pseudoendotheliome des Eierstocks, Ztschr. f. Geburtsh. u. Gynäkol. Bd. 51, H. 1.

Pribram, E. E.: Zur Frage der Operabilität metastatischer Ovarialtumoren und der Aetiologie der sog. Krukenberg'sch. Tumoren, Arch. f. Gynäkol. 116.

Rathert: Ueber 2 Fälle von Magenkrebs mit Metastasen in beiden Ovarien. Diss. Greifswald 1901.

Ribbert: Das Carcinom des Menschen. Bonn 1911.

„ Zur Entstehung der Geschwülste. Deutsche med. Wochenschrift 1896.

Römer: Ueber scheinbar primäre, in Wirklichkeit metastatische Krebserkrankungen der inneren Geschlechtsorgane bei Tumorbildung in Abdominalorganen. Arch. f. Gynäkol. 66.

Rokitansky: Lehrbuch der Path. Anatomie, 3. Aufl., Wien 1861.

Rosinski, B.: Zur Lehre von den endothelialen Ovarialgeschwülsten. Ztschr. f. Geburtsh. u. Gynäkol. Bd. 35.

Rubèska: Sbornik lèkarsch Prag 1891. Sur la complication des tumeurs malignes des ovaires avec canres primaires des autres organes abdominaux (zit. n. Stickel).

Runge: Das Magencarcinom in seinen Beziehungen zur Gynäkol. u. Geburtsh. Prakt. Ergebn. d. Geburtsh. u. Gynäkol 1, 106. 1909/10.

Ulesko-Strogganoff: Zur Histogenese der sogen. Krukenberg'schen Eierstockgeschwülste. Ztbl. f. Gynäkol. 34.

Schauta: Ein Fall von metastatischem Carcinom des Ovariums. Wiener Med. Wschr. 1913, Bd. 63.

Schenk: Primärer Krukenberg'scher Ovarialtumor. Ztschr. f. Geburtsh. u Gynäkol. 51.

„ Doppelseitiges Ovarialcarcinom mit primärem Magenkrebs. Wiener med. Wschr. 1905.

Schenk-Sitzenfrey: Ueber lediglich mikroskopisch nachweisbare metastatische Carcinomerkrankungen der Ovarien bei primärem Magencarcinom. Mitt. a. d. Grenzgeb. d. Med. u Chirurg. 19. H. 2.

„ Gleichzeitiges Carcinom des Magens, der Ovarien und des Uterus mit besonderer Berücksichtigung ihrer operativen Behandlung und der histologischen Befunde. Zeitschr. f. Geburtsh. u. Gynäkol. 60.

Schlagenhaufer: Ueber das metastatische Ovarialcarcinom nach Krebs des Magens und anderer Bauchorgane. Mtschr. f. Geburtshilfe u. Gynäkol. 15, 1902.

Schmelz: Das primäre Ovarialcarcinom und seine lymphogene metastatische Aussaat in den Uterus. Diss. Marburg 1927.

Schmid, H.: Ueber secundäre Ovarialcarcinome. Diss. Erlangen 1919.

Schminke: Zit. n. H. O. Neumann. Arch. f. Gynäkol. 122.

Schottländer und *Kermauner:* Zur Kenntnis des Uteruscarcinoms Monogr.

Stauder: Ueber Sarcome des Ovariums. Ztschr. f. Geb. u .Gynäkol. Bd. 47.

Sternberg, C.: Ein Fall von multiplem Endotheliom (Krukenberg'scher Tumor des Knochenmarks). Ztbl. f. allg. Pathol. 1901. Bd. 15.

„ Doppelseitigen Metastasen in den Ovarien bei Magencarcinom. Ztbl. f. Gynäkol. 1906. Nr. 25.

„ Geschwülste des Eierstocks. Handb. Halban-Seitz.

Stickel: Ueber doppelseitige metastatische Ovarialcarcinome. Arch. f. Gynäkol. 79.

Turolt, M.: Krugenbergtumoren und Schwangerschaft. Ztbl. f. Gynäkol. Nr. 48/49.

Virchow: Geschwulslehre.

Wagner, G. A.: Zur Histogenese der sog. Krukenberg'schen Ovarialtumoren. Wiener klin Wschr. 1902, Nr. 21.

Walthard: Zur Aetiologie der Ovarialadenome. Ztschr. f. Geburtsh. u. Gynäkol. 49.

v. Werth: Zit. n. Sternberg (Halban-Seitz).

v. Winkel, F.: Zwei Fälle von sekundärem Ovarialcarcinom. Dtschr. Chirurgie, 1886, Lief. 58.

Wolfheim: Experimentelle Studien zur Durchlässigkeit des Keimepithels etc. Mtschr. f. Geburtsh. u. Gynäkol. Bd. 24.

Lebenslauf.

Am 6. Februar 1904 wurde ich in Marburg geboren als Sohn des Reg.-Landmessers *Wilh. Ungemach* und dessen Ehefrau, geb. *Kieper*. Nach 3 Jahren Vorschule trat ich 1913 in das hiesige Gymnasium Philippinum ein, das ich Ostern 1922 mit dem Zeugnis der Reife verließ, um Medizin zu studieren. Meine vorklinischen Semester verbrachte ich in Marburg, legte auch hier im Frühjahr 1925 meine ärztliche Vorprüfung ab. Während der ersten klinischen Semester studierte ich in München und Wien, kehrte dann wieder nach Marburg zurück und bestand an der hiesigen Universität am 28. Februar 1928 das medizinische Staatsexamen. Als Med.-Prakt. war ich anfangs 6 Monate in der hiesigen Univ.-Frauenklinik, den Rest des Jahres in der hiesigen Medizinischen Univ.-Klinik tätig, mit mehrmaligen Unterbrechungen des praktischen Jahres durch Vertretung praktischer Aerzte. Am 1. Mai 1929 erhielt ich die Approbation als Arzt. Seit dem 20. Mai 1929 bin ich in der hiesigen Univ.-Frauenklinik als Assistent beschäftigt.

Meine akademischen Lehrer waren:

v. Auwers, Bonhoff, Burkhardt, Chvostek, Claußen, Döderlein, v. Eiselsberg, Freudenberg, Göppert, Grüter, Gürber, Haberda, Hildebrand, Kehrer, Kretzschmer, Korschelt, Läwen, Meller, v. Müller, E. Müller, Peham, v. Paundler, Pick, Ruete, Sauerbruch, Schäfer, Schwenkenbecher, Stargard, Straub, Uffenorde, Veit, Versé, Wagner-Jauregg, Wiedhopf, Wieloch, v. Zumbusch.

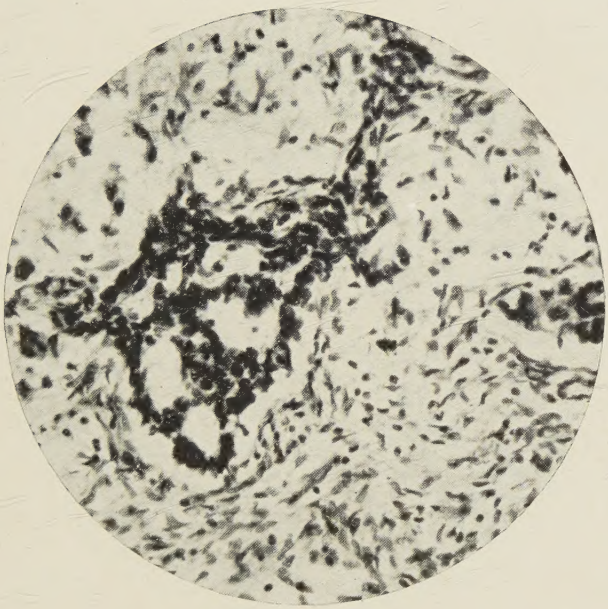

Abb. 1: Vergrößerung 250 fach.
In der Mitte erkennt man einen Epithelzellenkomplex von komplizierter Anordnung. Auch in diesem Komplex sind Lichtungen, um die sich Epithelzellen nach Art von Drüsenschlauchbildungen gelagert haben.

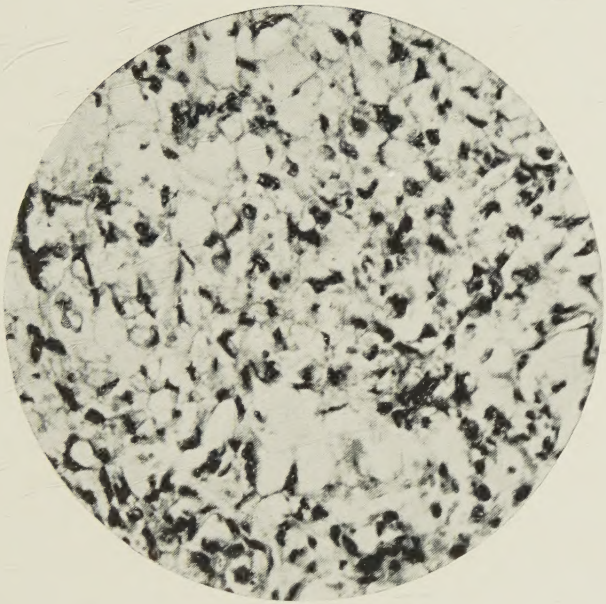

Abb. 2: Vergrößerung 250fach.
Ausschnitt aus den aufgehellten Bezirken. Man sieht große, blasige Zellen, deren Kerne z. T. an die Wand gedrückt sind nach Art der Siegelringzellen.